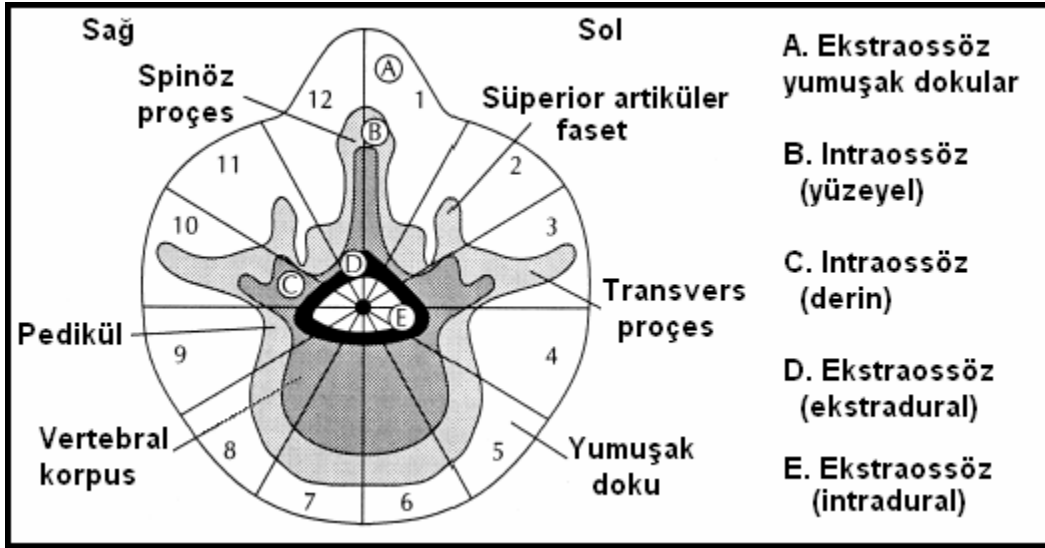


Weinstein –Boriani Biagini (WBB) Evrelemesi

Hazırlayan: Dr.Cumhur Kılınçer



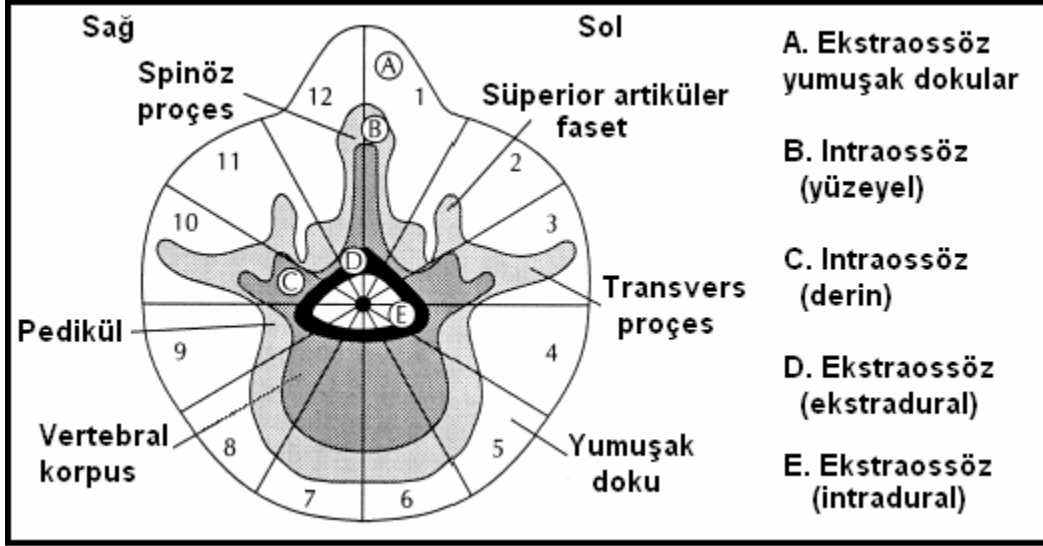
Dıştan içe tabakalar

- A. Kemik dışı yumuşak doku
- B. Kemik içi yüzeysel doku
- C. Kemik içi derin doku
- D. Epidural doku
- E. Intradural doku

Weinstein-Boriani-Biagini (WBB) Evrelemesi Değerlendirme

Weinstein tarafından önerilen bu cerrahi sınıflama (1) daha sonra Rizzoli Enstitüsünde değişikliklere uğrayarak son halini almıştır (1,2).

Bu sınıflamada vertebra, transvers (aksiyel) planda saat yönünde sıralanmış ve birinci bölge spinöz proçesin sol tarafında olmak üzere 12 ışımsal bölgeye ayrılır. Ayrıca dıştan içe beş tabaka (A. Kemik dışı yumuşak doku, B. Kemik içi yüzeyel, C. Kemik içi derin, D. Epidural, E. Intradural) ayırt edilir (Şekil).



Şekil. Weinstein-Boriani-Biagini (WBB) evrelemesi.

Longitudinal yönde (üst ve alt mesafelere) olan yayılım ise tutulan düzeylerin numarasıyla tanımlanır.

Bu evreleme tümör lokalizasyonunun hassas ve objektif bir şekilde tarif edilmesine yardım ettiği gibi, cerrahi girişimin (anterior, posterior, kombine) tipinin saptanmasında da yardımcı olabilir.

Kaynaklar:

1-Weinstein JN: Differential diagnosis and surgical treatment of primary benign and malignant neoplasm. In The Adult Spine: Principles and Practice. Edited by Frymoyer JW. New York: Raven Press; 1991:830–850

2-Boriani S, Weinstein JN, Biagini R: Spine update: primary bone tumors of the spine. Terminology and surgical staging. Spine 1997, 22:1036–1044.